

➔ **Inspeção:**

Formato do tórax

Padrão respiratório

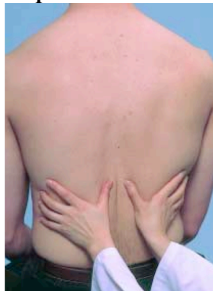Movimento do tórax-abdome

Sinais de esforço respiratório (tiragem, lábios semi-cerrados, uso de m. resp. acessória etc)

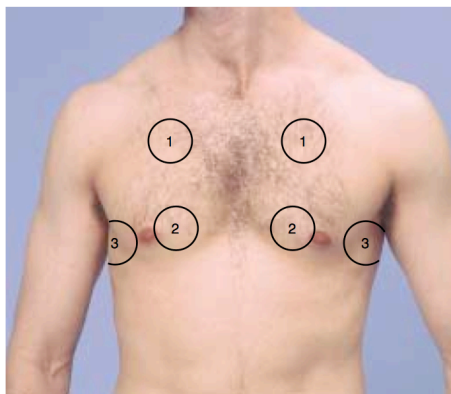
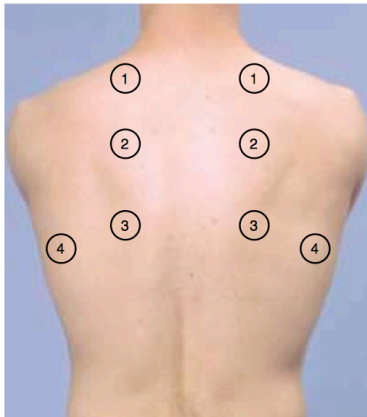
➔ **Palpação:**

Hipersensibilidade

Expansão torácica

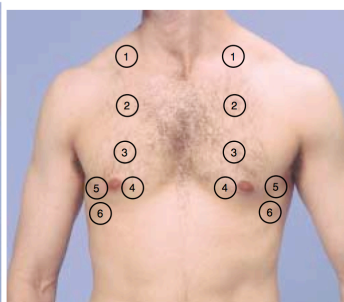
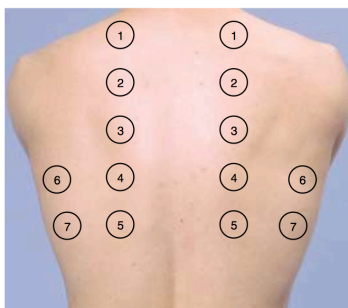


Frêmito tóraco-vocal (sempre de forma simétrica)

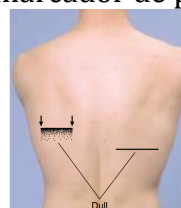
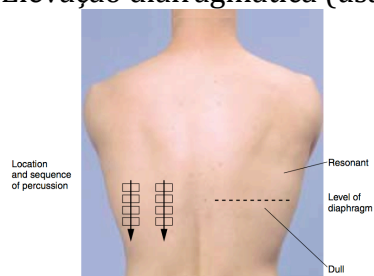


➔ **Percussão (sempre simétrica, mesmas áreas da ausculta):**

Hiper-ressonante, timpânico ou atimpâmico, regiões de submacicez



Elevação diafragmática (usar marcador de pele) – bilateral



→ Ausculta:

Sons brônquicos - sobre o manúbrio

Sons broncovesiculares – sobre o 1o e 2o espaços intercostais

Murmúrio vesicular - sobre a maior parte dos pulmões

Sons vocais transmitidos

- Broncofonia
- Egofonia
- Pectorilóquia afônica

Presença de ruídos adventícios:

- Descontínuos: estertores finos ou grossos
- Contínuos: roncos e sibilos